

## ESTUDO DAS POSIÇÕES DE TERCEIROS MOLARES INCLUSOS E SUAS CLASSIFICAÇÕES CLÍNICAS E RADIOGRÁFICAS SEGUNDO WINTER E PELL & GREGORY

Ednaldo Ribeiro Franco<sup>I\*</sup>

Ionária Oliveira de Assis<sup>II</sup>

### RESUMO

Denominam-se dentes inclusos aqueles que, uma vez chegada à época fisiológica normal em que deveriam irromper, ficam retidos parcial ou totalmente no interior do osso ou mucosa. O objetivo do presente trabalho foi analisar as posições de terceiros molares inclusos, abordando suas classificações clínicas e radiográficas, além da frequência e prevalência quanto ao seu posicionamento. Essa pesquisa de cunho retrospectivo foi desenvolvida no serviço de Odontologia de um Hospital Universitário em João Pessoa, Paraíba. A amostra compõe-se de 156 radiografias panorâmicas de pacientes que foram atendidos no Hospital, no período de março a dezembro de 2013, com indicação de exodontia dos terceiros molares. Os resultados encontrados evidenciam que, de acordo com a classificação de Winter, a posição vertical foi a mais frequente (60,26%), seguida pela posição mesial (27,56%). De acordo com a classificação de Pell & Gregory, foram encontrados 39,74% sendo Classe II, 35,90% Classe I e 24,36% Classe III. As posições das inclusões dentárias dos terceiros molares superiores e inferiores, não irrompidas mais frequentemente, foram as dos terceiros molares inferiores esquerdos, com 51,28% dos casos e dos terceiros molares inferiores direitos, com 48,72%. A posição A de Pell & Gregory foi a de maior frequência em relação ao plano oclusão dos dentes adjacentes. Em relação à borda anterior do ramo ascendente da mandíbula, a posição classe II de Pell e Gregory foi encontrada com maior frequência.

**PALAVRAS-CHAVE:** Dente incluído. Terceiro Dente Molar. Radiografia Panorâmica. Inclusão Dentária.

Bacharel em Odontologia (FURNE), Especialista em Cirurgia e Traumatologia Buco Maxilo Facial<sup>I\*</sup> (UFCE), Mestrado em Saúde Pública (Universidade Americana, Assunção, Paraguai), 58101-540, Cabedelo, PB. Autor correspondente: ednalducomaxilo@yahoo.com.br

Graduada em Odontologia (UFPB), Especialista em Endodontia (Ciodonto),<sup>II</sup> Mestranda em Odontologia (UFPB)

## INTRODUÇÃO

Os dentes que mais frequentemente sofrem impacto nos adultos e adolescentes são os terceiros molares, também conhecidos como sisos. Algumas vezes, os terceiros molares surgem em posições anômalas, o que bloqueia a sua erupção, podendo estar inclusos, ou dentro do osso e/ou impactados, ou incapazes de eclodir, devido a algum obstáculo. Isto pode ocorrer devido a determinadas circunstâncias do próprio desenvolvimento dos maxilares, como a carência de espaço, consistindo esta a principal causa deste tipo de problema.<sup>1</sup>

Na Odontologia atual, os exames complementares à radiografia panorâmica têm fundamental importância para o diagnóstico, planejamento do tratamento clínico e preservação do paciente. Nesse contexto, as radiografias panorâmicas constituem-se em um método radiográfico prático e atual, que fornece uma visão global do complexo maxilomandibular de toda a região dento-alveolar e estruturas adjacentes, sendo cada vez mais utilizada pelo clínico, com o objetivo de obter informações que proporcionem um tratamento efetivo, com menor incidência de complicações e redução de custo aos pacientes.<sup>2,3,4</sup>

De acordo com Ribeiro<sup>3</sup>, dentes retidos são aqueles que não conseguem irromper de forma fisiologicamente normal, ficando parcial ou totalmente encerrados no interior do osso alveolar. Define-se, dessa forma, impação dentária como sendo o insucesso do elemento dentário, com relação ao posicionamento correto na arcada dentária, permanecendo, por sua vez, parcial ou totalmente incluso no osso alveolar.

Muitos dos fatores que influenciam na decisão da extração dos dentes retidos são revelados pela avaliação radiográfica pré-operatória. Assim sendo, os achados radiográficos

são relevantes no prognóstico de dificuldades na extração dos dentes retidos e, nesse sentido, a radiografia panorâmica é extremamente útil.<sup>5</sup>

Em relação à terminologia, percebe-se que existe uma divergência na literatura para designar esta situação, recebendo por isto diversas denominações, entre as quais, dente incluso, retido, dente serotino, impactado, ou não irrompido. Estas diversificações acontecem porque os autores tentam encontrar um único termo que seja capaz de melhor definir o problema com todos os seus detalhes e particularidades, sendo que, cada país ou escola adota sua própria nomenclatura.<sup>6</sup>

Em pacientes que necessitam da distalização de segundo e primeiro molares por meio de técnicas ortodônticas, a presença de terceiros molares pode interferir no tratamento ortodôntico. Embora a indicação ortodôntica seja frequente, a causa comum para exodontia de terceiros molares consiste na pericoronarite, que ocorre quando, na erupção parcial do terceiro molar inferior, o saco pericoronário passa a funcionar como uma bolsa, havendo a penetração de alimentos no festão gengival, ou traumatismo mecânico da oclusão, causando um processo inflamatório bacteriano acompanhado de edema, dor, linfadenopatias e febre.<sup>7</sup>

Além dessas causas, outras indicações cirúrgicas incluem: a dificuldade na higienização na região de terceiros molares inferiores, reabsorção da raiz do segundo molar adjacente, sintomas de etiologia indeterminadas, dor facial, processo patológico como trismo, abscesso, cisto dentífero e tumores odontogênicos, quando estão presentes em dentes inclusos, e sintomas relacionados à articulação temporomandibular.<sup>8</sup>

As principais contraindicações para a

remoção de dentes inclusos envolvem basicamente o comprometimento do estado físico e sistêmico do paciente, injúrias a estruturas adjacentes.<sup>9</sup>

A radiografia panorâmica identifica as características e relações anatômicas adjacentes, a fim de que se possa planejar um tratamento cirúrgico adequado. Como forma de identificar o grau de acessibilidade, foram criadas classificações para os dentes retidos. Em 1926, Winter classificou os dentes retidos quanto à angulação em: vertical, horizontal, mesio angular, disto angular e invertido. Pell & Gregory classificaram em 1933 os dentes retidos em relação ao plano oclusal do segundo molar adjacente em posição A, B e C e em relação ao bordo anterior do ramo mandibular em Classes I, II, e III.<sup>10</sup>

A técnica cirúrgica padronizada inclui os seguintes procedimentos: anestesia geral ou local; incisão envelope, descolamento do retalho e muco periósteo; osteotomia com brocas cirúrgicas de alta rotação, para estimar a quantidade de tecido ósseo que pode ser removido para proporcionar uma exposição e criar um espaço adequado para a remoção do elemento dentário; toaleta da cavidade cirúrgica e sutura.<sup>11</sup>

## MATERIAIS E MÉTODOS

### *Procedimentos éticos e amostra*

Previamente, ao iniciar este estudo, foram satisfeitas todas as exigências, normas e orientações estabelecidas pelo Comitê de Ética em Pesquisa em Seres humanos do Hospital Universitário Lauro Wanderley da Universidade Federal da Paraíba - UFPB, sob o parecer nº 377.650. A amostra do estudo foi composta por 156 radiografias panorâmicas dos pacientes, acompanhadas de seus prontuários, que se submeteram à

No pós-operatório imediato, recomenda-se anti-inflamatório, analgésico, dieta líquida, pastosa, fria, aplicação de bolsa de gelo por 20 minutos, laser de baixa intensidade. Em caso de edema e trismo, deve-se realizar higienização com clorexidina a 0,12% três vezes ao dia.<sup>12</sup>

Fundamenta-se a relevância desse estudo devido à necessidade de análise de prevalência de dentes inclusos, com a utilização de radiografia panorâmica, que é de fundamental importância para que o cirurgião buco-maxilo-facial possa planejar a cirurgia de modo mais eficiente, discutindo e analisando o grau de dificuldade cirúrgica (alto, médio ou baixo risco), bem como avaliar possíveis riscos relacionados com o procedimento, tais como: canal mandibular, base mandibular, relação com o segundo molar, relação com o ramo ascendente, com o plano oclusal, seio maxilar e demais, ainda constatar a anatomia das raízes e, por fim, planejar a cirurgia sem risco.<sup>13</sup>

Portanto, o objetivo deste estudo foi analisar a importância das posições dos terceiros molares inclusos e suas classificações clínicas e radiográficas categorizando os terceiros molares retidos de acordo com a classificação de Pell & Gregory<sup>14</sup> e Winter.<sup>15</sup>

cirurgias no serviço de odontologia do Hospital Universitário da UFPB, no período de março a dezembro de 2013. A partir dos dados obtidos, classificou-se as posições dos terceiros molares de acordo com os critérios proposto por Pell e Gregory<sup>14</sup> e Winter.<sup>15</sup>

### *Caráter da pesquisa*

O estudo é do tipo observacional, pois os acontecimentos são observados e analisados da maneira em que se apresentam no contexto natural, sem a manipulação

de variáveis. Além disto, é de coorte retrospectivo, porque as informações foram recolhidas de prontuários do período de março a dezembro 2013, e é descritivo, com o propósito de apresentar e descrever a ocorrên-

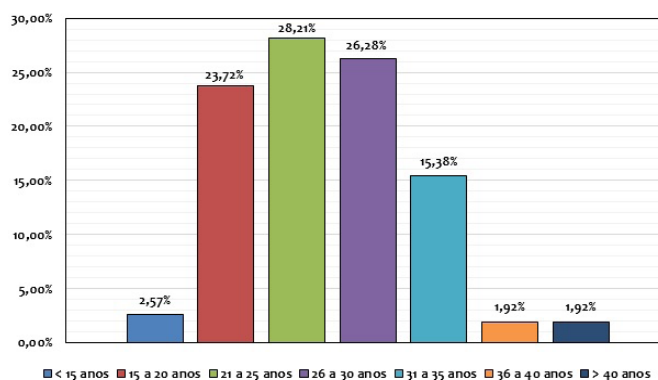
cia relacionada com o tema do estudo.<sup>16</sup> O estudo se desenvolveu também empregando a perspectiva do enfoque qualitativo e quantitativo.<sup>17</sup>

## RESULTADOS E DISCUSSÃO

Em relação à idade, a maioria dos pacientes atendidos (28,21%) tinham entre 21 e 25 anos de idade, 26 a 30 anos (26,26%) e 15 a 20 anos (23,72%) (Figura 1). No estudo de Trento

et al.<sup>18</sup> também foi verificado que a maioria dos pacientes (49,2%) tinha entre 21 e 25 anos de idade e entre 15 e 20 anos (28,8%).

FIGURA 1 - Percentual de pacientes segundo a idade.

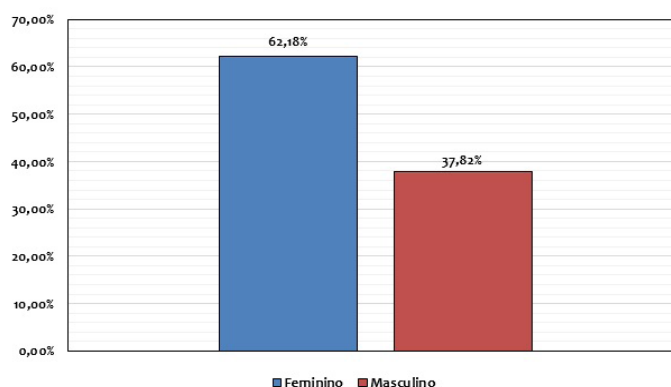


Fonte: Franco<sup>19</sup>

Em relação ao gênero, 62,18% dos pacientes eram do sexo feminino e 37,82% do sexo masculino (Figura 2). De acordo com Fer-

reira Júnior, possivelmente esses resultados estão relacionados à uma maior preocupação por parte das mulheres em relação à saúde.

FIGURA 2 - Percentuais de pacientes segundo gênero.

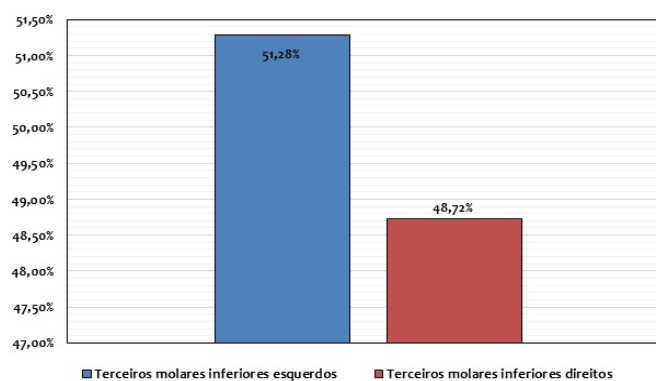


Fonte: Franco<sup>19</sup>

Quanto à prevalência da presença das inclusões dentárias dos terceiros molares superiores e os inferiores retidos, 63% dos pacientes eram do gênero feminino e 37% do gênero masculino. Os dentes que ficam mais frequentemente retidos são os terceiros molares. Quanto à etiologia, a retenção dental é quase que exclusivamente decorrente de fatores mecânicos, quando o dente encontra,

em seu caminho, obstáculo que o impede de irromper na cavidade bucal. Pode estar retido fisiologicamente, ou por alteração patológica como, por exemplo, aumento da espessura óssea da região, falta de espaço para irromper e/ou neoplasias.<sup>21</sup> Foi observado também que 51,28% dos pacientes apresentaram terceiros molares irrompidos inferiores esquerdos e 48,72% inferiores direitos (Figura 3).

FIGURA 3 - Percentuais de pacientes segundo a frequência dos terceiros molares não irrompidos.



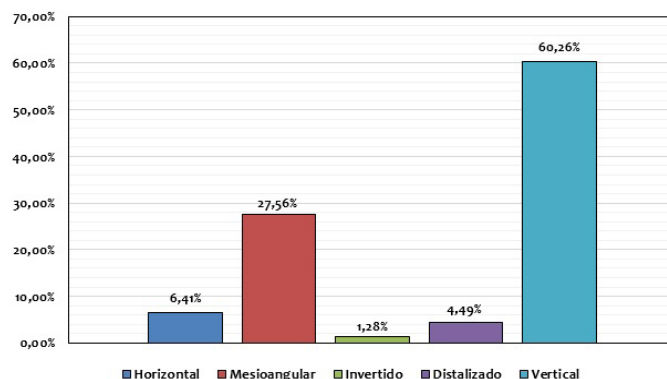
Fonte: Franco<sup>19</sup>

Quando não se considera a idade dos pacientes, a posição mais frequente dos terceiros molares inferiores não irrompidos é a vertical. Já a frequência de terceiros molares inferiores, na posição mesioangular, é maior em pacientes mais jovens e diminui na medida em que a idade dos pacientes aumenta. Os terceiros molares inferiores ficam na posição angular principalmente após os vinte anos, a presença de terceiros molares inferiores na posição invertida aumenta após os vinte e cinco anos e a frequência das demais posições dos terceiros molares inferiores não irrompi-

dos não se altera significativamente com a idade.<sup>22</sup>

Na Figura 4, pode-se observar que, de acordo com a classificação de Winter, a maioria dos pacientes atendidos tinham os dentes terceiros molares inferiores não irrompidos na posição vertical (60,26%), seguida pela posição mesial ou mesioangular (27,56%). Resultados similares foram observados por Trento et al.<sup>18</sup>, que também observaram que a maioria dos terceiros molares estava na posição vertical (59,6%) e 27,0% na posição mesioangular.

FIGURA 4 - Posição dos terceiros molares inferiores não irrompidos segundo a classificação de Winter.



Fonte: Franco<sup>19</sup>

De acordo com a classificação de Pell e Gregory<sup>14</sup> relacionada ao diâmetro mesio-distal do terceiro molar em relação à borda anterior do ramo da mandíbula, foram encontrados 39,74% sendo Classe II, 35,90% Classe I e 24,36% Classe III (Tabela 1). A classe II também foi a mais prevalente no estudo de Gomes et al.<sup>23</sup> em relação ao ramo da mandíbula, com 52% dos casos, seguida pela classe I com 45,5% e classe III com 2,5%. De acordo com Trento et al.<sup>19</sup> A Classe I indica que a coroa, em seu diâmetro mesiodistal estava completamente a frente da borda anterior do ramo ascendente da mandíbula; a classe II, indica que os dentes estão parcialmente dentro do ramo ascendente e a Classe III, indica que os dentes estavam

localizados completamente dentro do ramo ascendente.

A posição A de Pell e Gregory<sup>14</sup> foi a de maior frequência (40,38%) em relação ao plano oclusal dos terceiros molares inferiores com relação ao segundo molar adjacente, seguida da posição C (30,13%) e da posição B (29,49%).

No estudo de Xavier et al.<sup>24</sup>, os terceiros molares superiores também foram observados com maior frequência na posição A, seguida por B e C, assim como no estudo de Trento et al.<sup>18</sup>, que em relação ao plano oclusal, 40,1% estavam na posição A, 30,7% na posição C e 29,2% na posição B.

TABELA 1 - Posições dos terceiros molares inclusos na mandíbula, quanto à relação com ramo da mandíbula e quanto à profundidade de incluso, de acordo com a classificação Pell & Gregory<sup>14</sup>.

Posições	N	%
Classe I	56	35,90
Classe II	62	39,74
Classe III	38	24,36
<b>Total</b>	156	100
A	63	40,38
B	46	29,49
C	47	30,13
<b>Total</b>	156	100

As indicações cirúrgicas para a remoção de um dente incluso é frequente na clínica diária. A utilização da radiografia panorâmica é fundamental para o planejamento da cirurgia. Vários aspectos devem ser levados em consideração para se obter o diagnóstico correto do dente em questão. Dentre eles, destaca-se a idade do paciente, a proximidade com estruturas nobres, o grau de dificuldade na exodontia e o espaço disponível no arco dentário. Todos estes fatores podem promover a instalação de problemas, se não forem diagnosticados e tratados corretamente.<sup>3</sup>

Além dessas causas, a cirurgia também é indicada quando estão presentes outros fatores como: a dificuldade na higienização na região de terceiros molares inferiores, reabsorção da raiz do segundo molar adjacente, sintomas de etiologia indeterminadas dor facial, processos patológicos como trismo, abscesso, cisto dentígero, tumores odontogênicos e sintomas relacionados à articulação

temporomandibular.<sup>8</sup>

A avaliação radiográfica é de grande relevância para julgamento dos terceiros molares retidos na determinação de terapêutica de acompanhamento com planejamento cirúrgico. As categorizações se tornam o correto planejamento da intervenção cirúrgica, analisando o grau de obliquidade, sendo de alto, médio e baixo risco em relação a dificuldades cirúrgicas que mudam em função da posição do elemento dentário não irrompido. Com relação às radiografias panorâmicas, são requisitos fundamentais para um correto diagnóstico e tratamento cirúrgico, a fim de procurar conhecimentos que possam instituir discernimentos mais seguros no prognóstico e tratamento desses elementos dentários retidos. Objetiva achar ponderações das categorizações das peculiaridades dos terceiros molares retidos e estudar possíveis encadeamentos existentes com o estado de imputação óssea.<sup>2</sup>

## CONCLUSÃO

A maior prevalência das impacções ocorre no gênero feminino e a posição vertical foi a mais recorrente em relação à borda anterior do ramo ascendente da mandibular, bem como a maior incidência de retenção foi nos terceiros molares mandibulares esquerdos. Já a posição A de Pell & Gregory foi a de maior frequência em relação ao plano oclusão dos

dentos adjacentes. Em relação à borda anterior do ramo ascendente da mandíbula, a posição classe II de Pell & Gregory foi encontrada com maior frequência. A radiografia panorâmica é um exame de grande relevância para o diagnóstico e a avaliação dos terceiros molares retidos.

## STUDY OF THE POSITION OF THIRD MOLAR INCLUDED AND RATINGS CLINICAL AND RADIOGRAPHIC ACCORDING TO WINTER, PELL AND GREGORY

### ABSTRACT

Teeth are included, including those that, once they reach the normal physiological age in which they should erupt, are partially or totally retained within the bone or mucosa. In view of the obtained results, we conclude that: The objective of the present study was to analyze the positions of third molars included addressing their clinical and radiographic classifications, as well as the frequency and prevalence of their positioning. This cross-sectional study was developed at the Dental Service of the Lauro Wanderley University Hospital of the Federal University of Paraíba. Included in the study were patients who went to the referred Hospital with indication of third molar extraction in the period between March and December 2013. The sample involved the evaluation of 156 panoramic radiographs. Statistical analysis of the variables was performed using SPSS software, version 21.0, considering a level of significance of 5%. The results found in evidences that according to the classification of Winter, the vertical position 60,26% was the most frequent, followed by the mesial position 27,56%. According to the Pell & Gregory classification, 39.74% Class II, 35.90% Class I and 24.36% Class III were found. It was concluded that the frequency of positions of the dental inclusions of the third unerupted upper and lower third molars was that of the left lower third molars with 51.28%, of the cases and lower right third molars with 48.72%. The position A of Pell and Gregory was the most frequent in relation to the plane occlusion of the adjacent teeth. In relation to the anterior border of the ascending ramus of the mandible, the class II position of Pell and Gregory was found more frequently.

**KEYWORDS:** Prevalence. Teeth included. Third Molar. Radiography Panoramic. Dental Inclusion.

### REFERÊNCIAS

1. Farias SE, Bouloux GF. General technique of third molar removal. *Oral and Maxillofac Surg Clin North AM.* 2007; 19:23-43. *Rev Cir Traumatol Buco-Maxilo-Fac.* 2010; 10(2): 83-90.
2. Castro EVFL, Castro AL, Salzedas LMP, Jardim PTC, Jardim ATB. Agenesia e inclusão dental patológica: estudo clínico e radiográfico em pacientes. *Rev Fac Odontol Lins.* 2006; 18 (1): 41-46.
3. Ribeiro ED, Lima Junior JL, Haagsma IB, Lucena LBS, Mazola C. Avaliação das posições de terceiros molares retidos em relação à classificação de Winter. *Rev Odontol UNESP.* 2008; 37 (3): 203-209.
4. Sant'ana E, Ferreira-Júnior O, Pinzan CRM. Avaliação da frequência da posição dos terceiros molares inferiores não irrompidos. *Rev Brás Cirurg. Implant.* 2000; 5-5-5-Whaites E. *Princípios de radiologia odontológica.* 3. ed. Porto Alegre: Artmed; 2003. 7(27):42-45
5. Bichara SE. *Ortodontia: Terceiro molar siso.* ED MC Graw Hill. México DF; 2003.
6. Salomão JNS et al. Terceiro molar retido.



- Introdução e Benefícios da sua remoção. *Rev Bras Cirur Implantodontia*. 1997; 4(4): 27-45.
8. Bruce RA; Frederickson, GC; Small, GC. Age of Patients a morbidity associated with mandibular third molar Surgery. *J Am Dent Assoc*. 1980; 101(2): 240-245.
9. Mazola C. *Retenção Dental*. 2. ed. São Paulo: Pancast; 1995:13-135.
10. Farias RJ. *Os Dentes sisos*. Rio de Janeiro: Guanabara Koogan; 2004.
11. Peterson L J. Princípio de tratamento de dentes impactados. In: *Cirurgia oral e maxilar facial: Contemporânea*. 4. ed. Rio de Janeiro: Elsevier; 2005.
12. Medeiros PJ, et al. Classificação dos dentes inclusos: extração e aproveitamento. São Paulo: ed. Santos; 2003:201-232.
13. Peterson LJ. Príncipes of management of impacted teeth. In: Peterson LJ, Ellis E III, Hupp JR, Tucker MR, editors. *Contemporary oral and maxillofacial surgery*. 4th ed. St. Louis: CV Mosby; 2003:207.
14. Pell GJ, Gregory BT. Impacted mandibular third molars classifications and modified technique for removal. *Dent Digest*. 1933; 39(9):330-8.
15. Winter GB. *Impacted mandibular third molars*. St. Louis: American Medical Book; 1926
16. Hernandez SH. Kerlinger W. *Metodologia de Investigação Científica*. Madrid: ed. Interamericana; 2010.
17. Sarapione M. Método qualitativo e quantitativo na pesquisa social em saúde: Algumas estratégias para a integração. *Ciêns saúde colet*. 2000; 5(1):187-192.
18. Tentro CL, Zini MM, Moreschi E, Zamponi M, Gottardo DV, Cariani JP. Localização e classificação de terceiros molares: análise radiográfica. *Interbio*. 2009; 3(2): 18-26.
19. Franco ER. Estudo das posições de terceiros molares retidos e suas classificações clínicas e radiográficas em pacientes atendidos no serviço de Odontologia do Hospital Universitário Lauro Wanderley da Universidade Federal da Paraíba - UFPB. 2013:19-23.
20. Ferreira-Júnior O. Contribuição social do serviço de urgência odontológica da Faculdade de Odontologia de Bauru – sua participação no convênio com o sistema único de saúde [dissertação]. Bauru: Faculdade de Odontologia de Bauru, Universidade de São Paulo; 1997.
22. Ferreira JR, O. Pizam, CRM Avaliação da frequência da posição dos terceiros molares inferiores não irrompidos. *Rev Bras Cir Implantodontia*. 2006; 7(27): 42-45.
23. Gomes JPF, Freire JCP, Barreto JO, Santos JÁ, Araujo Filho JCWP, Dias Ribeiro E. Prevalência das posições de terceiros molares retidos em radiografias panorâmicas: estudo retrospectivo no sertão nordestino. *Arch Health Invest*. 2017; 6(7):328-331.
24. Xavier CRG, Dias Ribeiro E, Rocha JF, Duarte BG, Ferreira Júnior O, Sant’Ana E, Gonçalves ES. Avaliação das posições dos terceiros molares impactados de acordo com as classificações de Winter e Pell & Gregory em radiografias panorâmicas. *Rev Cir Traumatol Buco-Maxilo-fac*. 2010; 10(2): 83-90.