

SARCOMA GRANULOCÍTICO CUTÂNEO: RELATO DE CASO E REVISÃO BIBLIOGRÁFICA CUTANEOUS GRANULOCYTIC SARCOMA: CASE REPORT AND LITERATURE REVIEW

André Martins Ornelas^{I*}, Poliana Torres Laviola^{II}, Felipe Fernandes Oliveira^{III}, Luciana Cavalcante Trindade^{IV}, Marina Rodrigues Brito^V, Lafayette Cavalcanti Bezerra Dias Cruz^{IV}

Resumo. O sarcoma granulocítico (SG) é uma massa tumoral formada por mieloblastos ou células mielóides imaturas que aparece em locais extramedulares, como a pele. Geralmente é secundário à leucemia mielóide aguda. Trata-se de uma condição rara e de difícil diagnóstico, principalmente na ausência de anormalidade hematológica. O presente estudo tem o objetivo de relatar um caso de SG restrito à pele e de apresentar uma revisão integrativa sobre o tema. Trata-se do caso de um paciente masculino de 44 anos, com histórico de lesões cutâneas. No exame físico, mostrava lesões cutâneas exuberantes, na forma de tumorações e nódulos eritemato-purpúricos em cabeça, tronco e membros superiores. Não havia evidências clínico-laboratoriais de doença mieloproliferativa e o estudo imuno-histoquímico foi decisivo para determinação do diagnóstico correto de SG restrito à pele. Na revisão da literatura, foram selecionados 25 artigos, focando nos aspectos epidemiológicos, clínico-dermatológicos e perfil imuno-histoquímico do SG cutâneo. A relevância do estudo está relacionada ao estímulo ao reconhecimento precoce da doença pelos dermatologistas e outros médicos, o que poderá repercutir em tratamento adequado e melhoria na qualidade de vida dos afetados.

PALAVRAS-CHAVE: Leucemia mielóide aguda; sarcoma granulocítico; infiltração leucêmica.

Abstract. Granulocytic sarcoma (GS) is a tumor mass formed by myeloblasts or immature myeloid cells that appears in extramedullary sites, such as the skin. It is usually secondary to acute myelogenous leukemia. It is a rare condition and difficult to diagnose, especially in the absence of hematological abnormality. The present study aims to report a case of OS restricted to the skin and to present an integrative review on the subject. This is the case of a 44-year-old male patient with a history of skin lesions. On physical examination, he showed exuberant skin lesions, in the form of tumors and erythematous-purpuric nodules on the head, trunk and upper limbs. There was no clinical-laboratory evidence of myeloproliferative disease and the immunohistochemical study was decisive for determining the correct diagnosis of GS restricted to the skin. In the literature review, 25 articles were selected, focusing on the epidemiological, clinical-dermatological aspects and immunohistochemical profile of the cutaneous GS. The relevance of the study is related to encouraging the early recognition of the disease by dermatologists and other physicians, which may have repercussions on adequate treatment and improvement in the quality of life of those affected.

Keywords: Acute myeloid leukemia; granulocytic sarcoma; leukemic infiltration.

^I Médico Especialista em Saúde da Família. Médico Residente em Dermatologia. Faculdade de Medicina Nova Esperança, Departamento de Dermatologia João Pessoa/PB, Brasil *Autor correspondente: andre-ornelas@hotmail.com
ORCID ID: 0009-0002-0393-7205.

^{II} Mestrado em Biologia de Agentes Infecciosos e Parasitários. Médica Residente em Dermatologia. Faculdade de Medicina Nova Esperança, Departamento de Dermatologia. João Pessoa/PB, Brasil
ORCID ID: 0000-0001-8552-5196.

^{III} Médico Dermatologista. Faculdade de Medicina Nova Esperança, Departamento de Dermatologia. João Pessoa/PB, Brasil
ORCID ID: 0000-0002-2618-7710.

^{IV} Mestra em Saúde Coletiva. Médica Dermatologista. Faculdade de Medicina Nova Esperança, Departamento de Dermatologia. João Pessoa/PB, Brasil
ORCID ID: 0000-0002-0643-1093.

^V Médica Especialista em Clínica Médica. Médica Residente em Dermatologia. Faculdade de Medicina Nova Esperança, Departamento de Dermatologia. João Pessoa/PB, Brasil
ORCID ID: 0009-0002-5835-9342.

^{VIM} Médico Hematologista. Hospital Napoleão Laureano, Departamento de Hematologia. João Pessoa/PB, Brasil

INTRODUÇÃO

A infiltração cutânea por células leucêmicas é pouco frequente e ocorre em cerca de 3,1% de todas as leucemias¹. Na pele, a doença pode se apresentar de diferentes formas, incluindo o sarcoma granulocítico (SG) e a leucemia cútis, as quais podem, inclusive, ocorrer de forma concomitante².

O SG, também chamado de sarcoma mielóide ou cloroma, é definido como uma massa tumoral formada por blastos mielóides, ocorrendo em locais extramedulares, como pele, ossos e linfonodos³. Na maioria dos casos ocorre em associação com leucemia mielóide aguda (LMA), embora também possa ocorrer na leucemia mielóide crônica (LMC) e outras síndromes mieloproliferativas ou mielodisplásicas^{4,5}. Em menos de 1% dos casos, desenvolve-se na ausência de envolvimento da medula óssea, sendo chamado de SG isolado ou primário^{4,6}.

É um tumor raro, com incidência estimada em 0,7/milhão em crianças e 2/milhão em adultos⁷ com a prevalência ligeiramente maior no sexo masculino^{4,8}. Não há evidências sólidas que suportem diferenças étnicas ou raciais na incidência da doença⁹.

MATERIAL E MÉTODO

Para a construção do relato de caso, foi selecionado um indivíduo atendido no ambulatório de hematologia do Hospital Napoleão Laureano, hospital terciário referência no atendimento oncológico, situado em região central de João Pessoa – PB. A seleção do paciente deveu-se à raridade e exuberância do quadro clínico apresentado na admissão médica. O doente foi acompanhado por um período de 3 meses e os dados foram coletados durante as suas 3

Aproximadamente 1/4 dos pacientes com SG têm lesões cutâneas¹⁰, as quais podem apresentar-se com diferentes padrões de lesões elementares⁴.

O SG primário de pele representa um grande desafio diagnóstico, uma vez que pode ser confundido com outras neoplasias, como linfomas, melanoma e sarcoma de Ewing⁶. O diagnóstico é baseado na combinação de achados clínicos, exames de imagem e biópsia¹¹. A imuno-histoquímica é essencial para o estabelecimento do diagnóstico definitivo^{2,5}. Tendo em vista que a maior parte dos pacientes com SG isolado evolui para LMA, o tratamento deve ser iniciado prontamente. A quimioterapia sistêmica representa a terapêutica de eleição, já que, comprovadamente, reduz o risco de progressão para LMA e aumenta a sobrevida global^{6,11}.

Este artigo tem por objetivo relatar um caso de SG com envolvimento cutâneo exuberante na ausência de anormalidade hematológica significativa, além de realizar uma revisão integrativa da literatura sobre o tema.

primeiras consultas no serviço.

Na construção da revisão integrativa, foi realizado levantamento bibliográfico referente ao acometimento cutâneo do sarcoma granulocítico, a fim de identificar-se achados epidemiológicos, clínico-dermatológicos e perfil de imuno-histoquímica entre os portadores da enfermidade. Para a construção desse estudo, foram utilizados artigos indexados na base de dados PubMed, SCIELO, Biblioteca

Virtual em Saúde e Periódicos Capes, publicados nos idiomas inglês, francês, espanhol e português entre os anos de 1993 e 2022. Os descritores utilizados foram: “myeloid sarcoma”, “granulocytic sarcoma”, “chloroma”, “skin”, com o operador booleano *and*, nas combinações “myeloid sarcoma and kin”, “granulocytic sarcoma and skin”, “chloroma and skin”. A coleta de dados foi realizada entre agosto de 2021 e dezembro de 2022. Foram adotados como critérios de inclusão: artigos do tipo relato de caso que

CASO CLÍNICO

Paciente masculino, 44 anos, caucasiano, funcionário público, procedente do interior da Paraíba, foi admitido no Serviço de Hematologia do Hospital Napoleão Laureano em 2021, com história de lesão expansiva em couro cabeludo, de crescimento progressivo, há cerca de 10 meses, associado ao aparecimento de lesões menores em dorso e membros superiores. Todas as lesões eram assintomáticas. Não apresentava queixas sistêmicas, como febre, perda ponderal ou sudorese noturna. Negava comorbidades e hábitos tabágico e etílico.

Ao exame físico, apresentava bom estado geral e estava corado, eupneico e afebril. Havia linfonodos palpáveis em região

apresentassem informações sobre idade, sexo, exame dermatológico e perfil de imunohistoquímica. Foram excluídos os artigos repetidos nas bases de dados, os estudos que não atendessem ao formato de relato de caso e aqueles que não apresentaram com clareza os dados de interesse.

A pesquisa foi submetida à análise do comitê de Ética da Faculdade de Enfermagem e Medicina Nova Esperança, sendo aprovado para publicação conforme parecer consubstanciado nº5.833.463.

cervical, fibroelásticos, não fusionados, sem sinais flogísticos. As ausculta cardíaca e pulmonar eram fisiológicas e a palpação abdominal não evidenciava visceromegalias. Ao exame dermatológico, observava-se tumoração eritemato-violácea elevada, nas regiões frontal, temporal e parietal à esquerda do couro cabeludo, medindo cerca de 12 x 10 cm, com áreas de crostas melicéricas e hemáticas no centro da lesão (figura 1). Além disso, apresentava nódulos eritemato-violáceos satélites confluindo em região parietal direita, formando placa de 6x4 cm (figura 2) e nódulos eritemato-violáceos em dorso (figura 3) e membros superiores (figura 4).

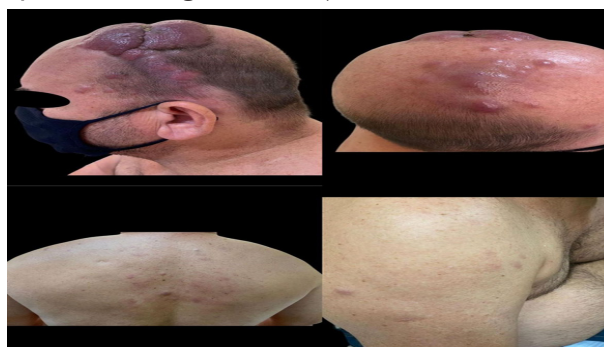

Figura 1. Extensa tumoração eritemato-purpúrica em couro cabeludo, com nódulos satélites em região temporal esquerda.

Figura 2. Nódulos eritemato-purpúricos, confluindo em placa no couro cabeludo.

Figura 3. Múltiplos nódulos eritemato-violáceos agrupados em dorso.

Figura 4. Múltiplos nódulos eritemato-violáceos isolados e agrupados em braço direito

Foram realizados exames complementares. No hemograma, as séries vermelha, branca e plaquetária estavam normais e a bioquímica hepática e renal não revelavam alterações. As sorologias para sífilis, HIV 1 e 2, hepatites B e C eram negativas e a eletroforese de proteínas não apresentava pico monoclonal. A histologia do material de biópsia de medula óssea revelou padrão reacional, sem sinais de malignidade.

A tomografia de crânio revelava formação expansiva com densidade de partes moles, localizada no plano cutâneo e subcutâneo da região parietal esquerda, sem sinais de erosões

ósseas, além de linfonodos aumentados em região cervical bilateralmente.

A Tomografia por Emissão de Pósitrons/ Tomografia Computadorizada (PET/CT) revelou volumosa massa com densidade de partes moles no couro cabeludo, estendendo-se para as regiões parietal e temporal esquerdas, medindo 75 x 17 x 97 mm (figura 5), sem sinais de erosão da calota craniana; nódulos com características semelhantes no couro cabeludo contralateral e no dorso; linfonodos cervicais hipermetabólicos (interrogados como de natureza neoplásica ou inflamatória).

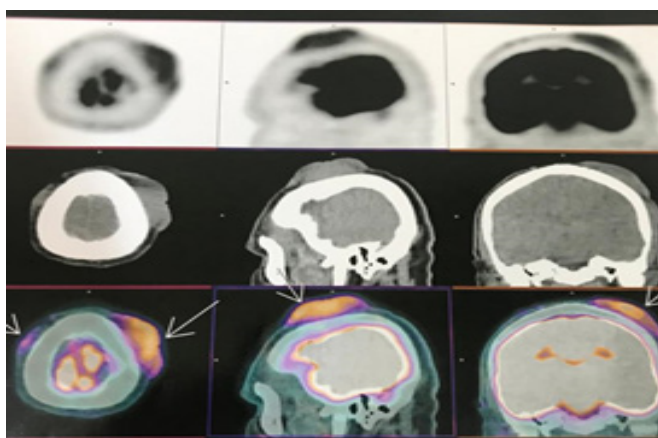


Figura 5. PET/CT evidenciando formação expansiva em couro cabeludo.

O anátomo-patológico de fragmento cutâneo revelou infiltração dérmica maciça por neoplasia de pequenas células de padrão linfocitóide. A imuno-histoquímica revelou positividade para CD4, CD34, lisozima, mieloperoxidase, Pax-5, CD45 e CD68. O

quadro morfológico, associado ao padrão de marcadores observados no estudo imuno-histoquímico, corroborou para o diagnóstico de sarcoma granulocítico infiltrando difusamente derme e hipoderme.

RESULTADOS

Respeitando-se os critérios pré-estabelecidos, foram selecionados 25 artigos, que, para melhor compreensão, foram sintetizados na tabela 1.

Tabela 1: Artigos sobre sarcoma granulocítico selecionados

Artigo	Sexo e idade	Exame		Imuno-histoquímica	Achados clínicos relevantes
García - Arpa et al (2011) ¹		Nódulo de 1 cm, consistência média, com	Nariz	Positivo: MPO, CD68, D43, CD34 (focal) Negativo: Não cita	Medula óssea: leucemia mielóide aguda M4
Vasconcelos et al (2017) ³	Feminino 42 anos	Nódulos e tumores violáceos com algumas áreas levemente esverdeadas medindo 1 a 8 cm	Tronco e membros	Positivo: MPO, lisozima, CD43 Negativo: CD3, CD20, CD30	Hepatomegalia Esplenomegalia Medula óssea: leucemia mielóide crônica
Silva et al (2008) ⁵		Placas eritemato-	Tórax, MMSS e MMII	Positivo: MPO, CD45RB Negativo: CD20, CD34, CD2, CD68	Síndrome
Kumar, et al (2013) ⁷	Feminino 25 anos	Múltiplos nódulos subcutâneos edematosos, pálidos, em coxas	MMII	Não realizado	Esplenomegalia Leucemia mielóide crônica

Allard et al (2020) ⁸		Múltiplas lesões papulo-nodulares,	Tronco e membros	Positivo:CD4, CD68, D163, CD33, MPO, CD123 (fraco) Negativo: CD56, CD34, TCL1, S100, CD1a.	Síndrome mielodisplásica/
Pamukcuoğ et al (2012) ¹⁰		Múltiplos nódulos eritêmato-violáceos, indolores, de até 3x2 cm	Dorso e membros		Massa retroperitoneal Medula óssea sem blastos, porém apresentando 10-15% positividade para CD163 (marcador de monócitos e macrófagos).
Aguiar et al (2009) ¹²	Feminino 45 anos	Lesões eritêmato-papulonodulares	MID	Positivo: MPO, CD68, LCA Negativo: PAN-B, PAN-T e CD15	Remissão de LMA-M4 há 18 meses Mielograma normal ao diagnóstico
Quintas-Cardama et al (2008) ¹³	Feminino 71 anos	Lesão extensa, de centro necrótico, rodeado por nódulos	Couro cabeludo, tórax, dorso e MMSS	Positivo: CD13, CD33, CD117, HLA-DR, TdT Negativo: CD3 e CD20	Biópsia de medula óssea normal

Daneshbod et al (2017) ¹⁴	Feminino 27 anos	Nódulos dérmicos	Couro cabeludo, abdome, mama e genitália	Positivo: CD45/ LCA, CD43, CD68, CD163, MPO (focal)	Biópsia de medula óssea: leucemia monoblástica aguda Mutação: NPM1
Niiyama, et al (2012) ¹⁵	Masculino 71 anos	Múltiplas máculas acinzentadas, 10-30 mm	Face e tronco	Positivo: CD43, CD45, MPO, lisozima Negativo: CD3, CD4, CD8, CD20, CD56	Leucemia mieloide aguda t(7;21)
Diab, et al (2008) ¹⁶	Masculino 27 anos	Múltiplos nódulos vermelho-violáceos em cabeça, pescoço e tronco	Cabeça, pescoço e tronco	Positivo: CD43 e Leder's preparation Negativo: CD3, CD4, CD5, CD8, CD10, CD20, CD23, CD30, CD34, CD56, bcl-1, TdT, granzima	Massa mediastinal Espessamento pericárdico Medula óssea negativa para células malignas.
Shen, et al (2015) ¹⁷	Feminino 45 anos	Múltiplos nódulos – quase 500 -, vermelho-escuros a marrons, variando de 1 a 6 cm, não desapareciam à pressão	face, tórax, abdome, membros superiores e inferiores	Positivo: MPO, S-100, CD68, Negativo: LCA, CD1a, CD163, TdT, CK, CD3, CD5, CD20, CD34	Mielograma: normal Massa em mama Massa subcutânea em pé direito

Wollina et al (2015) ¹⁸		Lesões eritemato-erosadas com hipergranulação, dolorosas Úlcera cutânea em pé direito	Axilas e virilhas MID	Positivo:MPO, CD4, CD117, CD34 Negativo:CD3, CD5, CD8, CD15, CD20, CD30, CD68, TdT Positivo:MPO, CD34, CD117 Negativo:CD3, CD5, CD10, CD20, CD79a	Medula óssea sem blastos. 7 meses após evoluiu com síndrome mielodisplásica; adenomegalias tórax e abdome. Diagnóstico prévio de síndrome mielodisplásica
Rehana et al. (2022) ¹⁹	Feminino 79 anos	Exantema	Tórax, pescoço e abdome	Positivo: CD33, CD4, CD56, CD123 e lisozima	Biópsia de Medula óssea: 78% de blastos (LMA)
ARAUJO et al (2018) ²⁰			Couro cabeludo	Positivo: MPO, CD45, TDT, CD20, CD79a Negativo: PAX, CD2, CD3, CD4, CD5, CD7, CD8	Leucemia promielocítica aguda prévia t(15;17)
Sandre et al (2019) ²¹		Numerosos nódulos vermelho-	Cabeça e tronco	Positivo: MPO, CD4, CD7	Medula óssea sem blastos Adenomegalia difusa Massa mediastinal

Uchiyama, et al (2013) ²²	Feminino 78 anos	Tumor	Pescoço, tórax e dorso	Positivo: CD43, CD56, CD68, MPO Negativo: TdT, CD34, c-kit, CD3, CD4, CD5, CD7, CD8, CD20, CD21, CD138, granzima B	Mielograma: sem blastos
Jong et al (2011) ²³	Feminino 54 anos	Vários nódulos castanho- azulados, de 0,5-1 cm e placa azulada de 2 cm	Face	Positivo: MPO, CD 68, CD 99 Negativo: CD 3, CD 4, CD 8, CD 20, CD 23, CD 5a	Pólipos nasais Mielograma: sem blastos
Yanagihara et al (2015) ²⁴		Nódulo doloroso, marrom escuro, medindo 20x20 mm	Tórax	Positivo: CD4, CD33, CD43, CD45, CD68 CD123, CD163, lisozima, MPO	Medula óssea: normal
Breccia et al (2000) ²⁵	Feminino 71 anos	Nódulo	Pescoço	Positivo: MPO, CD68	Lesão concomitante em mama Medula óssea: sem evidência de mielodisplasia ou infiltração leucêmica; cariótipo normal;
Fridus et al (1993) ²⁶	Feminino 68 anos	Numerosas pápulas e placas, vermelho-	Face, couro cabeludo, tronco e	Positivo:MPO	Biópsia de medula óssea: LMA

Pulson et al (2000) ²⁷	Masculino 84 anos	Massa eritematosa, 4 × 4 cm de diâmetro	Perna esquerda	Positivo:CD43, CD45, CD68 CD68R, MPO Negativo: CD20,CD30	Mielograma: leves alterações displásicas entre células precursoras do sangue
Muniz et al (2019) ²⁸	Feminino 57 anos	Lesões dolorosas e pruriginosas precedida por queimadura	Couro cabeludo	Positivo:CD43, MPO, alk1, CD3, CD20 Negativo: CD30	Leucemia Mieloide Aguda prévia
Feijó et al (2022) ²⁹	Masculino 30 anos	Lesões ulceradas	Corpo peniano, escroto e MID	Positivo: D117, CD34, MPO, CD3, CD20	Mielograma: Leucemia Promielocítica Aguda
Gomes et al (2021) ³⁰	Feminino 21 anos	Inúmeras lesões nodulares violáceas	Topografia não especificada	Positivo: MPO, CD68, CD33, CD34, CD4 e CD3	Surgimento de lesões na vigência de tratamento para LMA

TdT: terminal deoxynucleotidyl transferase; MPO: mieloperoxidase; MMSS: membros superiores;MMII: membros inferiores; MID: membro inferior direito

Discussão

O SG consiste em um tumor sólido formado por blastos de uma ou mais das linhagens mielóides, ocorrendo em localização extra-medular. Tem predominância discreta no sexo masculino e pode ocorrer em qualquer idade. Os locais mais frequentemente envolvidos são os linfonodos, pele e tecidos moles, testículos, osso, peritônio e o trato gastrointestinal¹¹. Ocorre mais comumente em associação com LMA, afetando 2,5%-9,1%

dos pacientes. Também pode apresentar-se como manifestação de LMA recidivante ou como progressão de uma síndrome mielodisplásica prévia, leucemia mieloide crônica e outras neoplasias mieloproliferativas^{4,11,30}. No entanto, em menos de 1% dos casos, ocorre na ausência de qualquer envolvimento da medula óssea⁴. É mais frequente na LMA com t (8;21)⁵ e aquelas com diferenciação mielomonocítica e monoblástica/monocítica

(subtipos morfológicos FAB M4 e M5, respectivamente)^{9,10}.

Quando o SG é detectado antes do aparecimento dos sinais clínicos de leucemia e em associação com uma biópsia de medula óssea e esfregaço sanguíneo normais, como ocorreu no caso apresentado, é denominado de SG primário ou isolado. Essa condição é rara, ocorrendo em cerca de 1% dos casos e o seu reconhecimento proporciona grande dificuldade diagnóstica^{4,5,6}. Uma taxa de erro diagnóstico foi observada em 25-47% dos casos em um recente estudo⁴. Geralmente ocorre confusão diagnóstica com linfoma Não-Hodgkin, leucemia linfoblástica, melanoma, sarcoma de Ewing e hematopoiese extramedular⁶.

Para o diagnóstico de SG é necessária a correlação de achados clínicos, radiológicos e a realização de biópsia tecidual. A PET/TC parece ser o melhor exame de imagem para avaliar a presença de SG⁹, apresentando inclusive alta sensibilidade para detecção da doença em estádios precoces⁶. Permite também uma avaliação global da carga tumoral⁶ e monitoramento da resposta ao tratamento⁹.

A pele é um dos sítios mais frequentes do SG^{30,31}, podendo manifestar-se como pápulas e nódulos eritemato-purpúricos, únicos ou múltiplos, predominantemente no tronco, couro cabeludo e extremidades^{3,8}. Mais raramente pode se manifestar como máculas eritematosas, bolhas e úlceras ou como rash eritematoso de padrão polimórfico^{6,28}. A incidência de lesões cutâneas na cabeça e pescoço é estimada entre 12% e 48%²⁸.

As lesões cutâneas tendem a ter uma aparência semelhante, independentemente do subtipo de leucemia. Em muitos estudos têm-se observado uma tendência para ocorrer em locais de inflamação prévia ou contínua². A migração de blastos mieloides para o tecido cutâneo é mal compreendida, mas se

acredita que seja o resultado da expressão de receptores de quimiocinas e moléculas de adesão pelos blastos e células da pele³¹. O subtipo de leucemia e fatores locais parecem desempenhar um papel na gênese da infiltração leucêmica na pele. Nas leucemias monocíticas, por exemplo, o envolvimento cutâneo é mais frequente do que outros subtipos, uma vez que o monócito neoplásico tem maior capacidade de aderir às paredes dos vasos e invadir espaços extravasculares, formando tumores na pele. Além disso, acredita-se que qualquer tipo de dano cutâneo pode levar à liberação de fatores quimiotáticos pelos queratinócitos ou fibroblastos, os quais causariam o recrutamento de células¹. A expressão de CXCR4 em blastos leucêmicos foi associado à infiltração da pele e linfonodo. Já o marcador CD56 foi associado a envolvimento da pele em uma variedade de neoplasias hematológicas, incluindo SG¹¹. Embora a migração das células blásticas para a pele não seja completamente esclarecida, nota-se relação com a expressão de CD11b, CD56 e da proteína CXCR4, mais frequente nos blastos da linhagem mielomonocítica³⁰.

Diante da suspeição clínica, está indicada biópsia da lesão cutânea, uma vez que a apresentação clínica por si só não é suficiente para o diagnóstico⁶. Ao exame microscópico convencional, observa-se infiltrado neoplásico denso na derme e tecido celular subcutâneo, com tendência a concentrar-se ao redor dos vasos sanguíneos e anexos, sem epidemotropismo. Caracteristicamente, tende a poupar a derme papilar¹. Morfologicamente, o SG pode ser confundido com diversas condições, como linfoma não Hodgkin, neoplasia de células dendríticas, hematopoiese extramedular e tumores sólidos. A imunohistoquímica (IHC) é essencial para diferenciação destas condições e um extenso painel de anticorpos deve ser realizado². Os antígenos mais frequentemente

expressos incluem CD34, CD43, CD45, CD68, CD56, lisozima, mieloperoxidase (MPO) e CD117^{4,29,30,32,33}. Para excluir outros diagnósticos diferenciais, sugere-se a testagem de marcadores de linhagem B e T, especialmente CD20, CD45RO, CD79a e CD3. A MPO, que é expressa em 66-96% dos casos de EM, é útil na diferenciação com linfoma³³.

Os marcadores CD13, CD33, CD117 e MPO são observados em tumores com diferenciação mielóide, enquanto aqueles com diferenciação monoblástica exibem positividade para CD14, CD163, CD11c e CD68^{8,29,33}. A positividade para CD68 observada em nosso paciente sugere SG com diferenciação monoblástica.

Estudos citogenéticos apontam que o SG pode exibir as mesmas alterações observadas na LMA, como mutações Npm1 (mais comum³³), Flt3, Cebpa, além de anormalidades cromossômicas, como rearranjo MLL, inversão do cromossomo 16, e a mais comum, translocação (8;21)^{32,33}. Em um estudo com 33 pacientes pediátricos diagnosticados com SG, as aberrações cromossômicas foram vistas em 84% dos casos³⁴. Apesar de existirem poucos estudos sobre o perfil citogenético do SG cutâneo, pode existir associação dessas lesões com trissomia 8, embora essa correlação ainda seja incerta³³.

A maioria dos pacientes com SG isolado, se não for tratada, acabará por desenvolver LMA em uma mediana de 5-12 meses⁴. O tratamento pode ser realizado com quimioterapia, radioterapia, cirurgia e transplante de medula³⁵. A radioterapia pode ser localizada ou difusa. Geralmente há regressão significativa da lesão, no entanto pode ocorrer recaída e não evita a evolução para leucemia (nos casos isolados de SG)^{12,29,36}. Já a quimioterapia sistêmica é uma modalidade de tratamento que pode prolongar a sobrevida e ainda prevenir o desenvolvimento ou recidiva de leucemia¹². Diversos esquemas

de quimioterapia de indução classicamente utilizados na LMA têm sido recomendados^{6,11,36}. De forma geral, os esquemas de tratamento utilizando citarabina propiciam regressão completa das lesões cutâneas³⁰. O transplante alogênico de células-tronco hematopoiéticas pode ser usado como terapia de primeira linha para consolidação após remissão induzida e como alternativa terapêutica para casos recidivantes e refratários. Essa modalidade de tratamento eleva significativamente a sobrevida no SG³⁶.

Nessa revisão, o acometimento cutâneo do SG foi observado em indivíduos de 9 a 86 anos, sendo que a maior parte dos casos ocorreu entre aqueles com mais de 60 anos (47% dos casos). A maioria dos estudos sobre SG em geral aponta idade mediana ao diagnóstico de 46 a 59 anos, embora os resultados não sejam convincentes⁷. Já foram também reportados casos em crianças, a partir de 1 mês de vida³⁴, de forma que a idade de apresentação da doença é extremamente variável. Não houve diferença entre os sexos (47% dos casos em homem e 53% dos casos em mulheres). No entanto, alguns trabalhos apontam ligeira prevalência do sexo masculino^{4,8,34,35,36}.

Na descrição do exame dermatológico, os artigos revisados apontaram o SG como lesão única (31% casos) ou múltiplas (69% casos). Em mais da metade dos casos, as lesões foram descritas como nódulos. Poucos casos se apresentaram como úlceras, tumor/massa, pápulas ou placas e, eventualmente, máculas. O SG cutâneo apresenta-se, de fato, mais frequentemente como nódulos múltiplos, de consistência endurecida, violáceos, com base purpúrica, em geral com 1 a 2,5 cm de diâmetro. Raramente ocorre como máculas eritematosas, placas, bolhas, úlceras ou rash polimórfico^{3,6,28}. Quando o SG se apresenta como lesão única, é mais frequente ocorrer em sítios como tecidos moles, ossos,

peritônio e linfonodos ⁶. Como os achados dermatológicos não são específicos, deve-se sempre indicar biópsia e histopatológico.

Os sítios anatômicos mais citados nos artigos estudados foram cabeça, principalmente couro cabeludo, tórax e membros inferiores, seguido de membros superiores, pescoço, dorso, abdome e genitália. Em um estudo retrospectivo com 83 pacientes com SG cutâneo, o sítio mais frequente foi o dorso ³¹. Outros trabalhos relatam predomínio das lesões em tronco, couro cabeludo e extremidades ^{3,8}.

O SG cutâneo apareceu restrito à pele em 54% dos casos. Nos demais, as lesões cutâneas aparecem associadas à comprometimento de outros órgãos (SG multicêntrico), principalmente baço e fígado e menos frequentemente à linfonodos, mama, nariz ou se apresentou como massa em extremidade, em mediastino ou retroperitoneal. Tendo em vista a enorme variedade de sítios anatômicos que a doença poderá se estabelecer, os estudos de imagem são imprescindíveis para o diagnóstico e localização³⁷. A tomografia de emissão de positrões (PET/CT) é um excelente recurso propedêutico, pois tem elevada sensibilidade na detecção do SG precoce, além de auxiliar no monitoramento da resposta ao tratamento ^{4,6,37}.

Entre os casos relatados, em apenas um foi possível o diagnóstico de SG através de exame clínico e histopatologia convencional. Na maioria dos casos, a realização de imuno-histoquímica complementar foi decisiva para estabelecer o diagnóstico definitivo. Os principais marcadores observados nessa revisão foram mieloperoxidase (82%), CD43 (43%), CD 68 (43%), seguidos de CD45 (23%),

CD163 (17%) e lisozima (17%). Até o momento não existe a recomendação de um painel de IHQ consensual para o diagnóstico de SG. A combinação de marcadores como CD43, CD68 e lisozima ou CD68, CD33 e MPO demonstra alta sensibilidade diagnóstica. MPO e lisozima são úteis para definir a origem mielóide do infiltrado^{9,14,24}. A expressão de CD163 e CD68 é mais frequentemente observada em SG com diferenciação monocítica ⁸.

Na maioria dos relatos, o SG cutâneo foi observado em pacientes sem anormalidades hematológicas significativas - punção aspirativa ou biópsia de medula óssea normais (43% dos casos). A doença também foi observada em outros cenários clínicos: concomitantemente ao diagnóstico de LMA (21%) ou síndrome mieloproliferativa/dislásica crônica (17%) ou história prévia de alguma anormalidade hematológica (17%). Esses resultados contrariam os dados observados nos artigos de revisão que apontam a incidência de SG na ausência de anormalidade hematológica (SG isolado) em menos de 1% dos casos^{4,6}. Possivelmente isso ocorreu porque os estudos do tipo relato de caso priorizam a publicação de casos mais raros. O subtipo de LMA não foi definido na maioria dos artigos revisados. 6 relatos definiram o subtipo de LMA, sendo que 2 apontaram para LMA M4, 1 para LMA M5 e 2 para LMA M3. Em um grande estudo retrospectivo, 41% dos pacientes apresentavam LMA com diferenciação monocítica (subtipo FAB M4 e M5)³¹. Casos de SG com diferenciação eritróide e megacarioblástica (subtipo FAB M6 e M7, respectivamente) são considerados raros, assim como a diferenciação promielocítica aguda (FAB M3) que é observada geralmente em situação de recidiva ³³.

CONSIDERAÇÕES FINAIS

O SG de pele é uma condição muito rara, de forma que o estudo dessa condição fica limitado, muitas vezes, a relatos de caso isolados. Ao reunir essas diferentes publicações, pode-se traçar um perfil de apresentação clínica mais frequente, o que pode ser útil para o reconhecimento da doença. Ainda assim, o diagnóstico é difícil – tendo em vista que os achados dermatológicos não são específicos – e exige elevado nível de suspeição clínica, principalmente quando não há alterações no sangue periférico e/ou mielograma. Além disso, a interpretação histológica é dificultada por não existir consenso quanto aos marcadores de IHQ utilizados. A fisiopatologia

do SG cutâneo não é completamente esclarecida. O estudo pormenorizado das alterações moleculares e citogenéticas pode contribuir para uma melhor compreensão dos mecanismos fisiopatológicos que levam à infiltração de células leucêmicas na pele e, conseqüentemente, propiciar o reconhecimento de potenciais alvos terapêuticos. É importante que os dermatologistas suspeitem de SG na avaliação de pacientes com tumorações ou nódulos vermelho-purpúricos disseminados, mesmo na ausência de anormalidades no exame do sangue periférico e da medula óssea, o que poderá vir a contribuir para um diagnóstico mais precoce e a um melhor prognóstico.

REFERÊNCIAS BIBLIOGRÁFICAS

1. García-Arpa M, Rodríguez-Vázquez M, Murillo Lázaro C, Calle Primo C. Sarcoma mielóide em un área de plastia. *Actas Dermo-Sifiliográficas*. 2011;102(9):737–9.
2. Grunwald MR, McDonnell MH, Induru R, Gerber JM. Cutaneous manifestations in leukemia patients. *Seminars in Oncology* [Internet]. 2016 [cited 2022 Apr 23];43(3):359–65.
3. Vasconcelos ERA, Bauk AR, Rochael MC. Cutaneous myeloid sarcoma associated with chronic myeloid leukemia. *Anais Brasileiros de Dermatologia*. 2017;92(5 suppl 1):50–2.
4. Shahin OA, Ravandi F. Myeloid sarcoma. *Current Opinion in Hematology*. 2020;27(2):88–94.
5. Silva HF, Benevides VM, Ribeiro RM, Franck G, Castro AJM, Rocha Filho FD, et al. Sarcoma granulocítico com apresentação inicial cutânea e ganglionar. *Revista Brasileira de Hematologia e Hemoterapia*. 2008;30(1).
6. Calhau A. Sarcoma Mielóide Isolado com atingimento multiorgânico: um caso de sucesso [master's thesis]. Lisboa: Clínica Universitária de Hematologia; 2016. 23 p.
7. Kumar V, Jain N, Chaudhary SC, Mishra S. Multiple skin chloromas: a rare presentation of chronic myelogenous leukaemia in chronic stable phase. *Case Reports*. 2013;(apr15 1)
8. Allard T, Ezine E, Baudry A, Rioult G, Joly E, Anger E, et al. Régression spontanée d'un sarcome myéloïde cutané. *Annales de Dermatologie et de Vénérologie*. 2020;147(11):755–9.

9. Shallis RM, Gale RP, Lazarus HM, Roberts KB, Xu ML, Seropian SE, et al. Myeloid sarcoma, chloroma, or extramedullary acute myeloid leukemia tumor: A tale of misnomers, controversy and the unresolved. *Blood Reviews*. 2021;47:100773
10. Pamukcuoğlu M, Acar K, Akyürek N, Sucak G. Non-Leukemic Granulocytic Sarcoma Presenting with Multiple Skin Nodules and a Retroperitoneal Mass. *Turkish Journal of Hematology*. 2012;30(1).
11. Almond LM, Charalampakis M, Ford SJ, Gourevitch D, Desai A. Myeloid Sarcoma: Presentation, Diagnosis, and Treatment. *Clinical Lymphoma Myeloma and Leukemia*. 2017;17(5):263-7.
12. Aguiar TGS, Oliveira IFL, Guimarães CVN, Adad SJ, Moraes- Souza H. Sarcoma granulocítico multicêntrico como recidiva de leucemia mieloide aguda. *Revista Brasileira de Hematologia e Hemoterapia*. 2009;31(3):207-10.
13. Quintás-Cardama A, Harb AJ, Amin HM, Verstovsek S. Granulocytic sarcoma with massive scalp involvement. *American Journal of Hematology*. 2008;83(4):340-2
14. Daneshbod Y, Medeiros LJ. Dermal myeloid sarcoma as an initial presentation of acute myeloid leukemia. *Blood*. 2017;129(8):1056-6.
15. Niiyama S, Amoh Y, Watarai A, Katsuoka K, Mukai H. Cutaneous Myeloid Sarcoma Presenting as Grey Pigmented Macules. *Acta Dermato Venereologica*. 2012;92(6):629-30.
16. Diab M, Coloe J, Bechtel M. Extramedullary granulocytic sarcoma of the skin, mediastinum, and pericardium. *International Journal of Dermatology*. 2008;47(3):256-8.
17. Shen J, Du X, Diao X, Zhao L, Wang W, Yu Y, et al. Myeloid Sarcoma Presenting With Multiple Skin and Subcutaneous Mass Without Leukemic Manifestations After Renal Transplantation. *Transplantation Proceedings*. 2015;47(7):2227-32.
18. Wollina U, Tchernev G, Chokoeva A, Lotti T. Ulcerated cutaneous myeloid sarcoma associated with myelodysplastic syndrome. *Journal Of Biological Regulators & Homeostatic Agents*. 2015; 29,(1): 135-40
19. Rehana, RW.; Moad, JC.; Jiwani, RA. Diagnosis of acute myeloid leukemia made by skin biopsy. *The American Journal Of The Medical Sciences*, 2022;363(6):51-2.
20. Araújo NS, dos Santos Júnior CJ, Gomes VM da S, Calheiros Leite LA, Bomfim LN, Gusmão AKF da S, et al. A Rare Case of Relapsed Pediatric Acute Promyelocytic Leukemia with Skin Involvement by Myeloid Sarcoma. *American Journal of Case Reports*. 2018 Apr 13;19:438-4
21. Sandre MK, Liu A, Levy R. Disseminated De Novo Myeloid Sarcoma in a 17-year-old Boy. *Pediatric Dermatology*. 2019; 00:1-2
22. Uchiyama A, Motegi S, Yamada K, Amano H, Ishikawa O. Primary Granulocytic Sarcoma of the Skin without Hematologic Disorders. *Annals of Dermatology*. 2014;26(5):653

23. Hwang JI, Kim TY. Primary Granulocytic Sarcoma of the Face. *Annals of Dermatology*. 2011;23(Suppl 2):14-7
24. Yanagihara M, Oiso N, Tanaka H, Narita T, Enoki E, Kimura M, et al. Aleukemic solitary cutaneous myeloid sarcoma. *The Journal of Dermatology*. 2015;42(8):844-5
25. Breccia M, Petti MC, Fraternali-Orcioni G, Monarca B, Latagliata R, D'Elia GM, et al. Granulocytic Sarcoma with Breast and Skin Presentation: A Report of a Case Successfully Treated by Local Radiation and Systemic Chemotherapy. *Acta Haematologica*. 2000;104(1):34-7.
26. Fridus SR, Rodman OG, Cyran SJ, Cardelli MB. Multiple Papules and Plaques in a Patient With Ovarian Carcinoma. *Archives of Dermatology*. 1993;129(6):775.
27. Pulsoni A, Falcucci P, Anghel G, Ribersani M, Petrucci MT, Pescarmona E, Muscardin L. Isolated granulocytic sarcoma of the skin in an elderly patient: good response to treatment with local radiotherapy and low-dose methotrexate. *Journal of the European Academy of Dermatology and Venereology*. 2000;14(3):216-8.
28. Muniz DN, Vasconcellos RC, Ambrosano L, Pereira ES. myeloid sarcoma on the scalp of a patient with acute myeloid leukemia. *An Bras Dermatol*. 2019;94:622-4.
29. Feijó CM, Lopes GS. Sarcoma Granulocítico Cutâneo de Apresentação Concomitante ao Diagnóstico de Leucemia Promielocítica Aguda. *Revista Brasileira de Cancerologia*. 2022;68(4):1-5.
30. Gomes P, Ughini M, Ribeiro B, Júnior J. Sarcoma Mieloide Na Leucemia Mieloide Aguda em Remissão: Relato De Caso. *Hematology, Transfusion and Cell Therapy*. 2021;43(1):S178.
31. Hurley M, Ghahramani G, Frisch S, Armbrecht E, Lind A, Nguyen T, et al. Cutaneous Myeloid Sarcoma: Natural History and Biology of an Uncommon Manifestation of Acute Myeloid Leukemia. *Acta Dermato Venereologica*. 2013;93(3):319-24.
32. Wang X, Zhang L, Zhou D, Cai H, Wang X, Jiang X. A case report on concurrent occurrence of systemic mastocytosis and myeloid sarcoma presenting with extensive skin involvements and the results of genetic study. *Medicine*. 2020;99(50):1-4.
33. Magdy M, Abdel Karim N, Eldessouki I, Gaber O, Rahouma M, Ghareeb M. Myeloid Sarcoma. *Oncology Research and Treatment*. 2019;42(4):224-9.
34. Zhou T, Bloomquist MS, Ferguson LS, Reuther J, Marcogliese AN, Elghetany MT, et al. Pediatric myeloid sarcoma: a single institution clinicopathologic and molecular analysis. *Pediatric Hematology and Oncology*. 2019;37(1):76-89.
35. Arzoun H, Srinivasan M, Thangaraj SR, Thomas SS, Mohammed L. The Progression of Chronic Myeloid Leukemia to Myeloid Sarcoma: A Systematic Review. *Cureus [Internet]*. 2022;14(1).

36. Zhao H, Dong Z, Wan D, Cao W, Xing H, Liu Z, et al. Clinical characteristics, treatment, and prognosis of 118 cases of myeloid sarcoma. *Scientific Reports* [Internet]. 2022;12(1):6752

37. Bakst R, Powers A, Yahalom J. Diagnostic and Therapeutic Considerations for Extramedullary Leukemia. *Current Oncology Reports*. 2020;22(75):1-7.